2. Holisticum Monacensis 22./23.11.2013

Therapieerfahrungen mit NICO --

Wie wird der Non- Responder zum Responder?

Dr. med. dent. Norbert Guggenbichler
Zahnarzt, Heilpraktiker, PSE-Energietherapeut
Louisenstr. 19
D- 61348 Bad Homburg v.d.H.

www.dr-guggenbichler.de

NICO im System der Homotoxikosen

Die Homotoxikosen (Sechs-Phasen-Tabelle) (Kurzfassung)

Organsystem	Humorale Phasen		Matrixphasen			Zelluläre Phasen	
	Exkretionsphasen	Reaktions-/ Inflammations-phasen	Depositionsphasen	Bio-	Imprägnationsphasen	Degenerationsphasen	Dedifferenzierungs-phase
Haut	Schweißausbruch	Akne	Naevi		Allergie	Sklerodermie	Melanom
Nervensystem	Konzentrations-störungen	Meningitis	Zerebralsklerose		Migräne	Morbus Alzheimer	Gliosarkom
Sensorisches System	Tränen, Otorrhoe	Konjunktivitis, Otitis media	Chalazion, Cholesteatom	lo-	Iridozyklitis, Tinnitus aurium	Makula-Degeneration, Anosmie	Amaurosis, Malignome
Bewegungsorgan	Schmerz/Neuralgie	Ostitis/Osteomyelitis	Exostose/Osteosklerose		chronische Ostitis	Osteonekrose	Osteosarkom
Atemwege	Husten, Auswurf	Bronchitis, akut	Silikose, Raucherlunge	gi-	chronische (obstruktive) Bronchitis	Bronchiektasen, Emphysem	Bronchialkarzinom
Herzkreislauf-System	Funkt. Herzbeschwerden	Endo-, Peri-, Myokarditis	Koronare Herzkrankheit		Herzinsuffizienz	Myokardinfarkt	Endotheliom
Gastrointestinal-System	Sodbrennen	Gastoenteritis, Gastritis	Hyperplastische Gastritis	scher	chronische Gastritis, Malresorption	atrophische Gastritis, Leberzirrhose	Magenkarzinom, Colonkarzinom
Urogenitalsystem	Polyurie	Harnwegsinfekt	Harnsteine, Nierensteine	s	chronischer Harnwegsinfekt	Schrumpfniere	Karzinome
Blut	Retikulozytose	Leukozytose, Eiterung	Polyglobulie, Thrombozytose	c	Aggregationsstörung	Anämie, Thrombozytopenie	Leukämie
Lymphsystem	Lymphödem	Lymphangitis, Tonsillitis, Lymphadenitis	Lymphknotenschwellung	h	Insuffizienz des Lymphsystem	Fibrosierung	Lymphome, Hodgkin-/ Non-Hodgkin-Lymphom
Stoffwechsel	Elektrolytverschiebung	Lipidstörung	Gicht, Adipositas	n	metabolisches Syndrom	Diabetes mellitus	Reaktionsstarre
Hormonelles System	Globusgefühl	Thyreoiditis	Struma, Adenom	i	Thyreotoxikose, Glukoseintoleranz,	Klimakterische Beschwerden	Schilddrüsenkarzinom
Immunsystem	Infektanfälligkeit	Immunschwäche, akute Infekte	Reaktionsschwäche	t	Autoimmunerkrankung, Immuninsuffizienz, chronische Infekte	AIDS	Reaktionsstarre
	Alteration	Reaktion	Fixierung	t	Chronifizierung	Defizite	Entkoppelung
Psyche	funktionelle psychische Störung, "Nervosität"	reaktive depressive Zustandsbilder, hyperkinetisches	psychosomatische Manifestation, Neurosen, Phobien, neurotische		endogene Depression, Psychose, Angstneurose,	schizophrene Defektzustände,	Manie, Katatonie

„Nichts kann schneller helfen,
als die optimal passende Behandlung.
(…)
Die Schwierigkeit besteht alleine darin,
das optimale Mittel zu finden,
denn bei jedem neuen Befall
mit der scheinbar gleichen Krankheit
kann es ein anderes sein.“

Dr. med. Peter Cornelius,
Nosoden und Begleittherapie,
4. Auflage, Pflaum Verlag 2005, S. 11

„Als Arzt bekommt man
überwiegend
die Misserfolge seiner Kollegen
zu sehen
und nicht deren Erfolge.

Damit ist man ständig in der Gefahr,
überheblich zu werden.“

Peter Cornelius, Nosoden und Begleittherapie,
4. Auflage, Pflaum Verlag 2005, S. 7

Wie ist „Non-responder“ zu definieren?

Ein Beispiel aus der Zahnarztpraxis von Dr. Dr. Helmut W. Schimmel:

„In meiner (…) Praxis mehrten sich die Patienten, welche nach ein- bis mehrmaliger chirurgischer Totalsanierung im Zahn-Kieferbereich, Tonsillektomien, Nasennebenhöhlenoperationen - und dies von den größten Experten lege artis durchgeführt - die gleichen vorherigen oder andere schwere Beschwerden hatten.“

(Schimmel HW 1991: Funktionelle Medizin, Bd. 1, S. 177)

Was sind mögliche Ursachen für „Non-response“ ?

Liegt es an einer zu weit fortgeschrittenem Herdproblematik?

Nach Rossaint kann (...) nur im Stadium 1 und 2 die Herdeliminierung eine “restitutio ad integrum” erreichen.

Im Stadium 3 gilt eine Herdentfernung nur noch als Versuch, die Progredienz des herdbedingten Organleidens aufzuhalten,

mit nur schwacher Aussicht auf eine “restitution ad integrum”.

	Stadien der Herderkrankung	nach A. Rossaint
Stadium 1	unspezifische psychovegetative Beschwerden ohne manifesten Organbefund, evtl. temporäre Gelenkserscheinungen	reversibel
Stadium 2	Organsymptome ohne fassbare röntgenologische Veränderungen über Monate bis Jahre	reversibel
Stadium 3	Organbefunde mit röntgenologisch sichtbaren Umbauvorgängen bzw. messtechnisch fassbaren Labordaten (Fibrose, Osteoporose)	irreversibel, kompensiert
Stadium 4	Vollbild der Organerkrankung	irreversibel fortgeschritten, dekompensiert

Im Stadium 4
ist
die Herdeliminierung
nur noch
als symptomatische Therapie
anzusehen.

(Alexander Rossaint:
Medizinische Kinesiologie,
Physioenergetik
und
Ganzheitliche (Zahn-) Heilkunde,
VAK,
Kirchzarten 2005, S. 73)

	Stadien der Herderkrankung	nach A. Rossaint
Stadium 1	unspezifische psychovegetative Beschwerden ohne manifesten Organbefund, evtl. temporäre Gelenkserscheinungen	reversibel
Stadium 2	Organsymptome ohne fassbare röntgenologische Veränderungen über Monate bis Jahre	reversibel
Stadium 3	Organbefunde mit röntgenologisch sichtbaren Umbauvorgängen bzw. messtechnisch fassbaren Labordaten (Fibrose, Osteoporose)	irreversibel, kompensiert
Stadium 4	Vollbild der Organerkrankung	irreversibel fortgeschritten, dekompensiert

Liegt es an der Nichtbehandlung einer psychischen Dauerkonfliktsituation?

Nach Alexander Rossaint wird bei
Herden im Zahn- Mund- Kieferbereich im herkömmlichen Sinn als
“herdgerechte Kausaltherapie”
die “chirurgische Herdeliminierung
mit geeigneter Vor- und Nachbehandlung” verstanden.

Rossaint schränkt dies jedoch ein
durch den Zusatz “falls nötig”
und verweist darauf, dass Herdsymptome
die “untrüglichen Zeichen eines im Bewusstsein nicht integrierten
psychischen Dauerkonflikts”
seien,
“dessen Schattenanteile sich somatisiert” hätten.

(Rossaint, Zahnärztliche Physioenergetik etc. S. 72f)

Liegt es am fehlendem Regenerationspotential?

„Allerdings sollte vor einem derartigen Eingriff
die Regulationsfähigkeit des Organismus abgeklärt werden,

da es in einem ohnehin überforderten System bei der Wundheilung zu
erheblichen Wundheilungsstörungen und / oder

Befindlichkeitsverschlechterungen kommen kann.“
(J. Mutter 2009: Gesund statt chronisch krank, S. 259f)

Liegt es am falschen Zeitpunkt?

OP während der YIN-Phase
→ Verschlimmerung der Grunderkrankung!

oder

→ Hervortreten einer genetisch angelegten, bis jetzt aber noch
maskierten Krankheitsveranlagung.

Liegt es daran, dass nach H. W. Schimmel „komplizierende belastende Faktoren“ erkannt und therapiert werden müssen, bevor eine spezifische Therapie erfolgen kann, und dies nicht erfolgt ist?

Energiedefizit und Reaktionsstarre sind übergeordnete Störungen und Anzeichen für komplizierende belastende Faktoren!

„Energiedefizit“ und „Regulationsstarre“ können mit einer regulations-medizinischen Untersuchung (z.B. Compseg, DFM, Decoderdermatographie, Vegacheck) zuverlässig diagnostiziert werden.

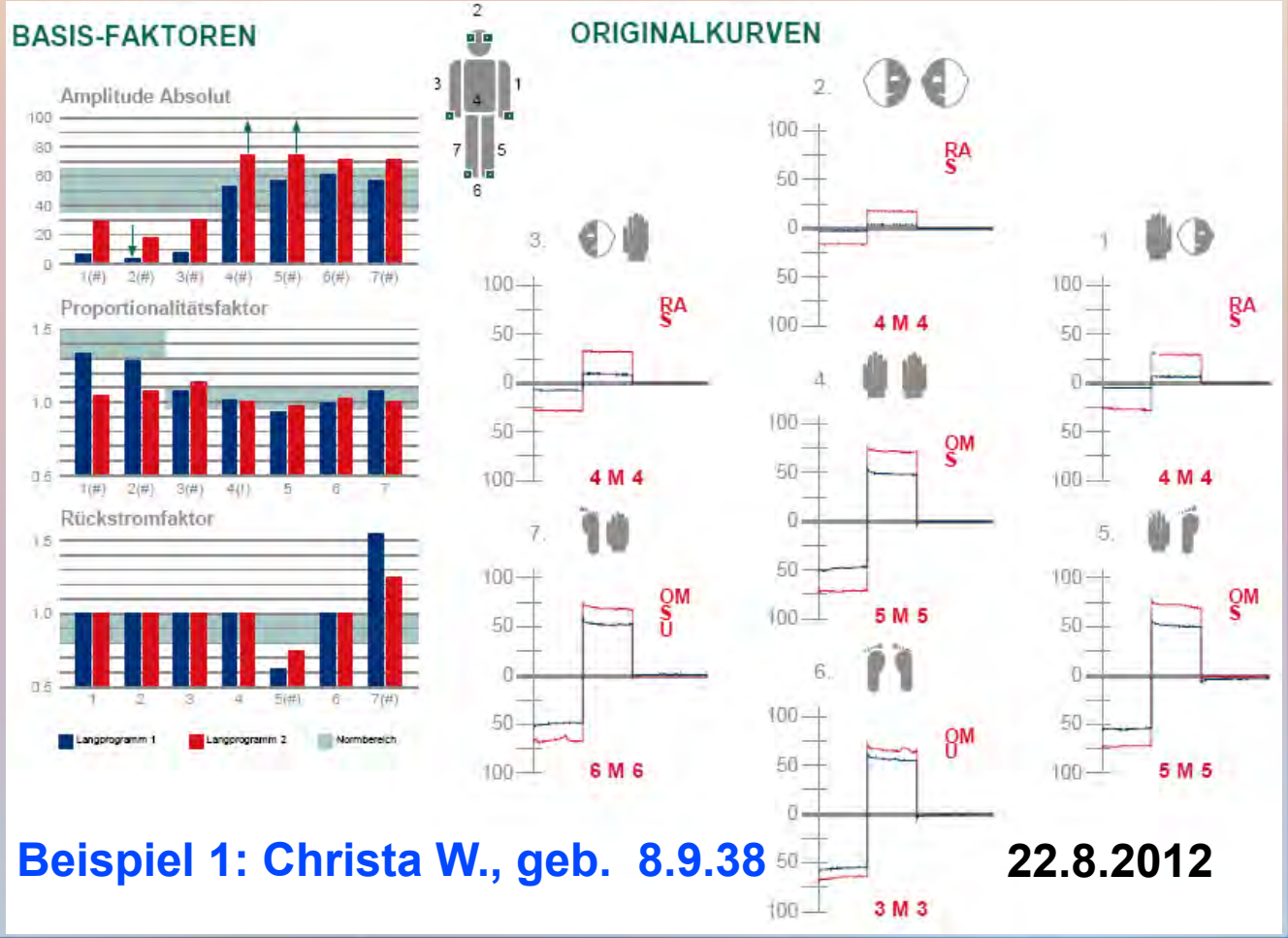

Beispiel 1: Christa W., geb. 8.9.38

Stuart J. Zoll zum Stellenwert der Segmentelektrographie:

**„Das Compseg bringt uns der Diagnose nahe,
indem es genau den Körperquadranten aufzeigt,
in welchem die Störung liegt.
Die Erfahrung hat gezeigt:
Wenn die höchsten kombinierten Faktoren
in einem bestimmten Körperquadranten angezeigt werden,
wird dies normalerweise
durch einen der folgenden Faktoren verursacht:**

1. einen Störungsherd

2. toxische Assimilation im Mesenchym

3. emotionale oder psychologische Störungen

4. und/oder ein maximal belastetes Organ.“ (Zoll, S. 21)

**(In: Zoll SJ (1992): Die Verbindung zwischen Akupunktur
und der modernen bioenergetischen Medizin, Haug Heidelberg)**

Vorteile einer weiterentwickelten Segmentelektrographie (z.B. Vegacheck der Fa. Wegamed)

Hinweise auf

- komplizierende belastende Faktoren
- toxisch-allergisierende Einflüsse
- energetische Leere
- fehlendes Regenerationspotential
- psychischen Dauerkonfliktsituation
- maximal belastete Organe
- OP-Zeitpunkt / Begleitbehandlung

„Man kann davon ausgehen, dass fast alle fokalen Intoxikationen sekundäre Phänomene sind.“
(Alexander Rossaint)

Umso wichtiger ist die Diagose des „dominanten Herdes“!

Beispiel 1: C. W., geb. 8.9.38

Hausarzt überweist wegen Herdverdacht bei Zahn 24

Diagnosen: starker Tinnitus seit 5 Jahren, HWS-Beschwerden nach Zahnersatz-Neuversorgung mit bds. Schmerzen und Myogelosen,

Missempfindungen im Oberkiefer- und Augen-bereich, Kiefer-gelenks-beschwerden, Verdacht auf iatrogen indu-zierte instabile Bisslage; chronische Insommnie, akute Hyper-hidrosis

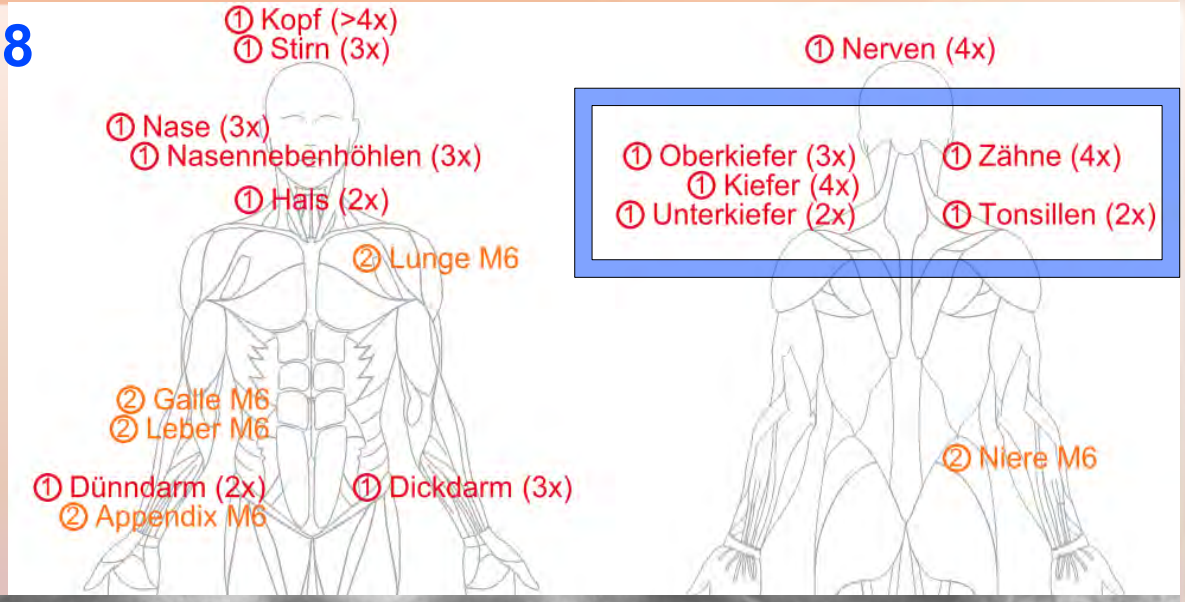

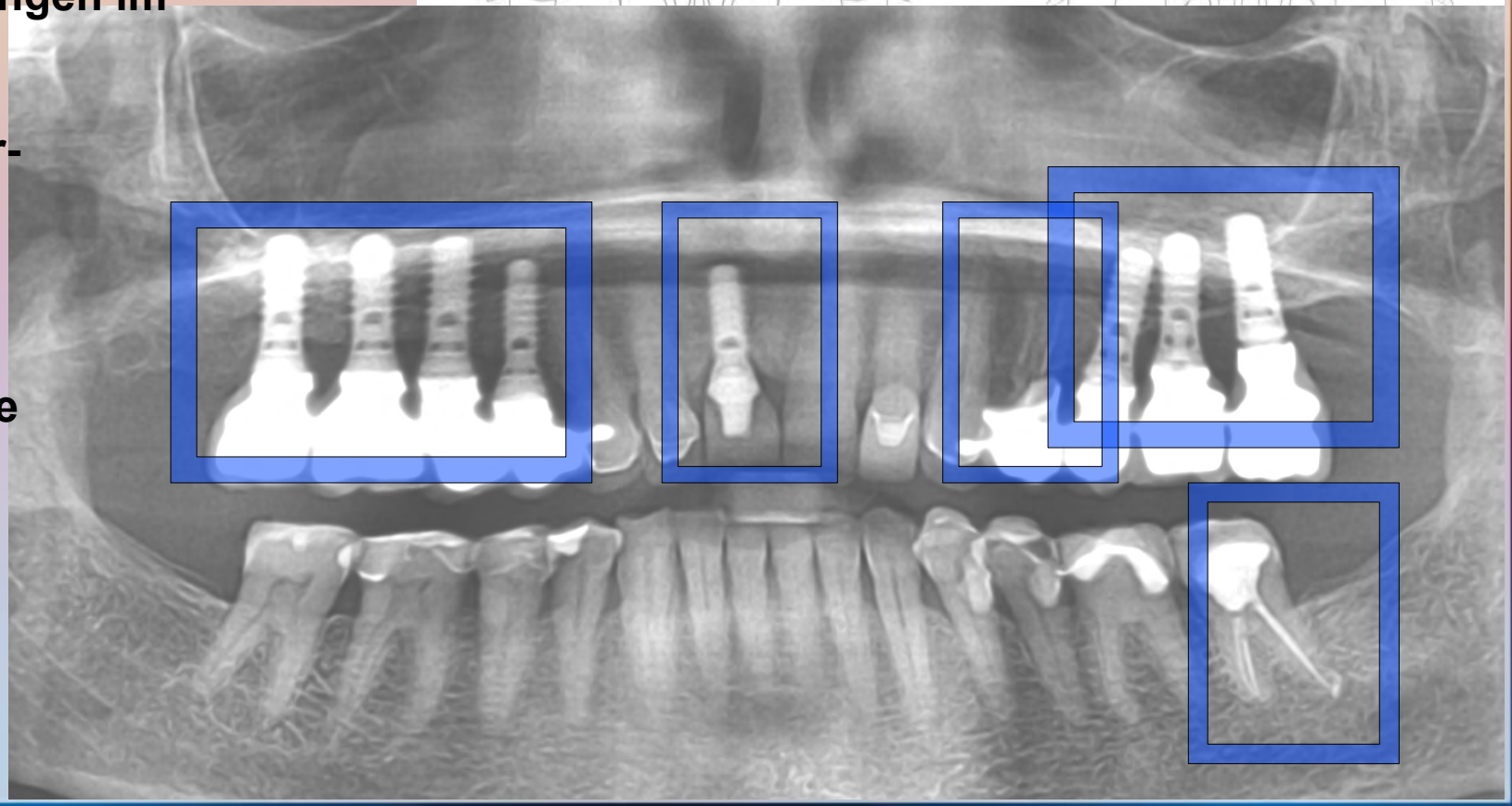

Was ist der „dominante Herd“ ?

- Diejenige (Organ-)Testampulle, die bei Filterung über die Ampulle „Causticum D 400“ anspricht;

- Der Zustand, der die Regulationsfähigkeit am meisten belastet.

Ob das Testergebnis richtig war,

zeigt sich nach H.W. Schimmel

am Therapieverlauf:

„Wird der … dominante Herd
gesetzmäßig und zeitgerecht
zuerst saniert, …
erlebt [man] einen Therapieerfolg
oder andere bisher nicht dominante Herde werden plötzlich
dominant bzw. aktiv (Dominanzverschiebung),
d.h. sie machen Beschwerden
oder werden als dominant getestet.

So können z. B.
spontane Aktivierungen von Zahn- und Kieferherden
mit Parulis und Fisteln und
akute Beschwerden nach Appendektomien auftreten,
… auch andere regressive Vikariationen …
Ekzeme,
arthritische Schübe,
Katharre,
Durchfälle usw.“
(Schimmel, ebd. S. 182).

Beispiel 2: L. B, geb. 23.8.68, Zwei Zähne als Kind verloren, Zahn 12 vor 18 Jahren wurzelgefüllt, sechs Jahre danach: starke Schmerzsymptomatik, Erneuerung der Wurzelfüllung → wenig Besserung, ein Jahr später Entfernung (Antibiotika schlugen nicht an). Kein sofortiger Rückgang der Schmerzen, nach einigen Monaten scheinbar ohne Grund schmerzfrei. **Fistel! n. Kürettage** wieder verstärktes Schmerzproblem;

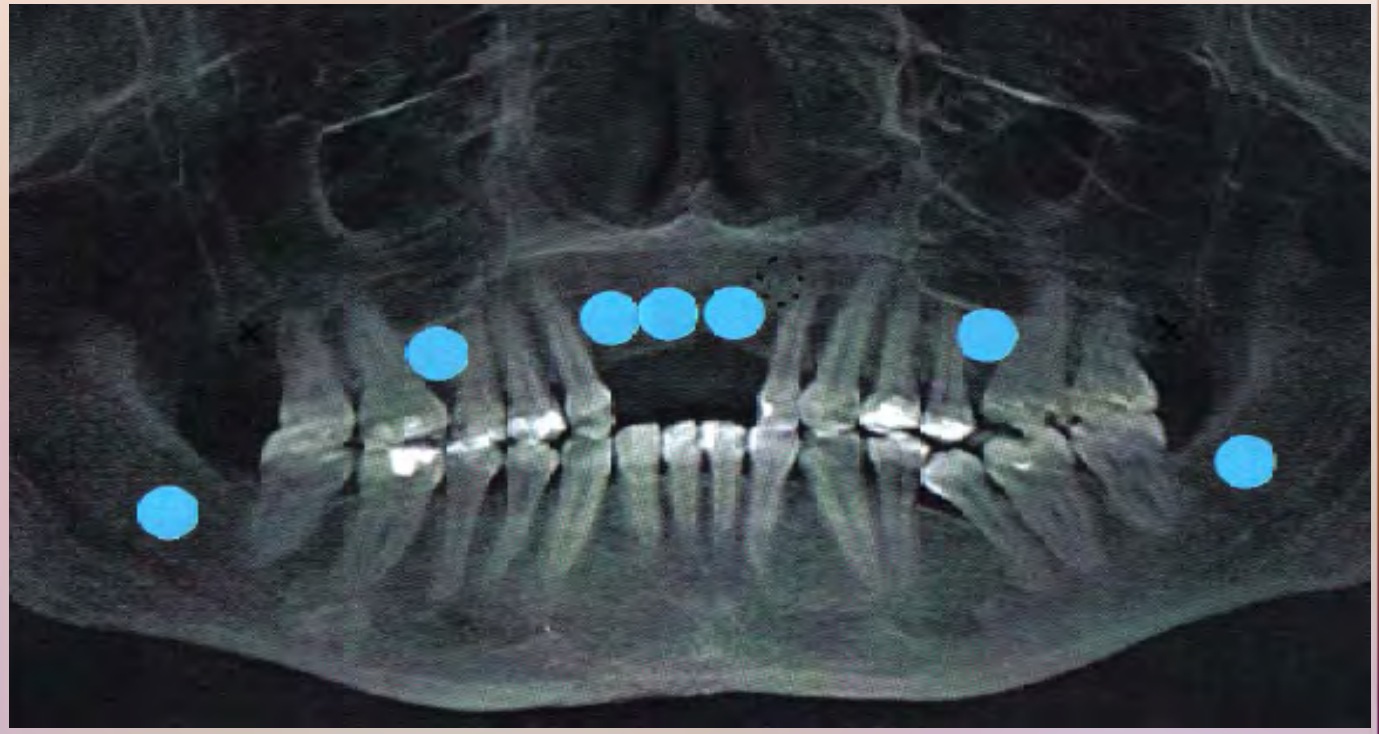

Im **September 2012 Entfernung Wurzel-Rest bei 21, Revision bei 11 u.12** → Knochen-Verlust, keine Besserung

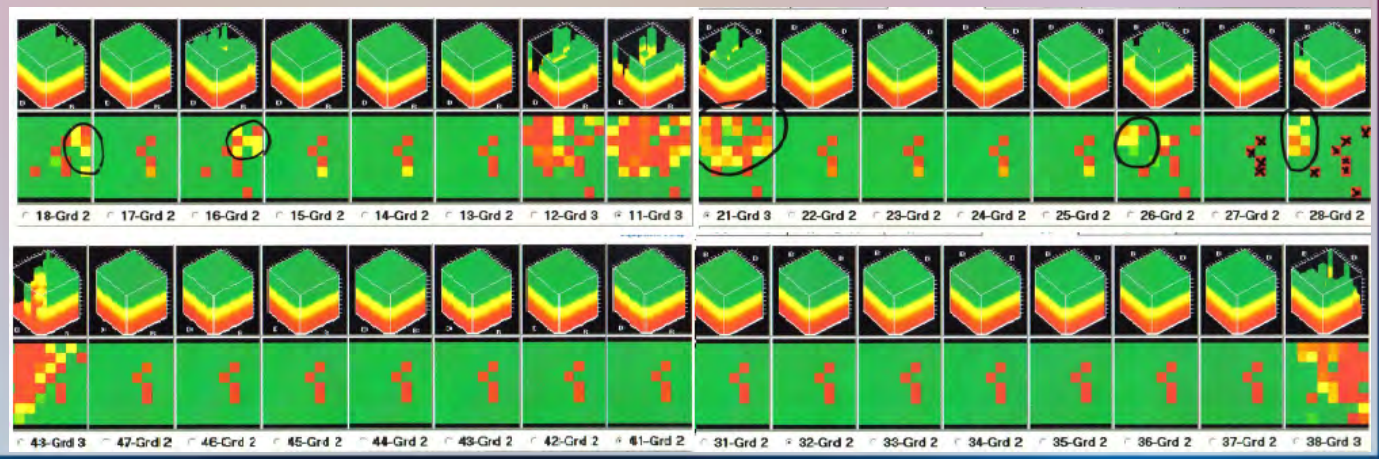

Beispiel 2: L. B, geb. 23.8.68

Danach 2-3 mal pro Woche krisenhafte Schmerzattacken,
Nov. 12 Fehlgeburt (fünf Schwangerschaften, insgesamt drei Fehlgeburten).

Seit 10 Jahren Medikation mit Rivotril, im Akutfall zusätzlich Tramal

Untersuchung in 1 / 2013:
Zusätzliche Hauptprobleme: chronische Obstipation! Seit 15 Jahren Varikosis, Durchblutungsstörung (sehr stark: kalte Hände, Füße, Lendenbereich)

→ Hinweis im Vegacheck: Hauptprobleme Darm, Blockade im Becken, massives Energiedefizit im Kopfbereich

Energiecheck nach Banis: „nervöse Anspannung“ als segmentübergreifende Störung, Blockade im 1. Chakra „extreme Selbstbeherrschung“
Therapie: 2 Fl. Neurovita, Emvita 4 und Chavita 1, je 3 Fl.

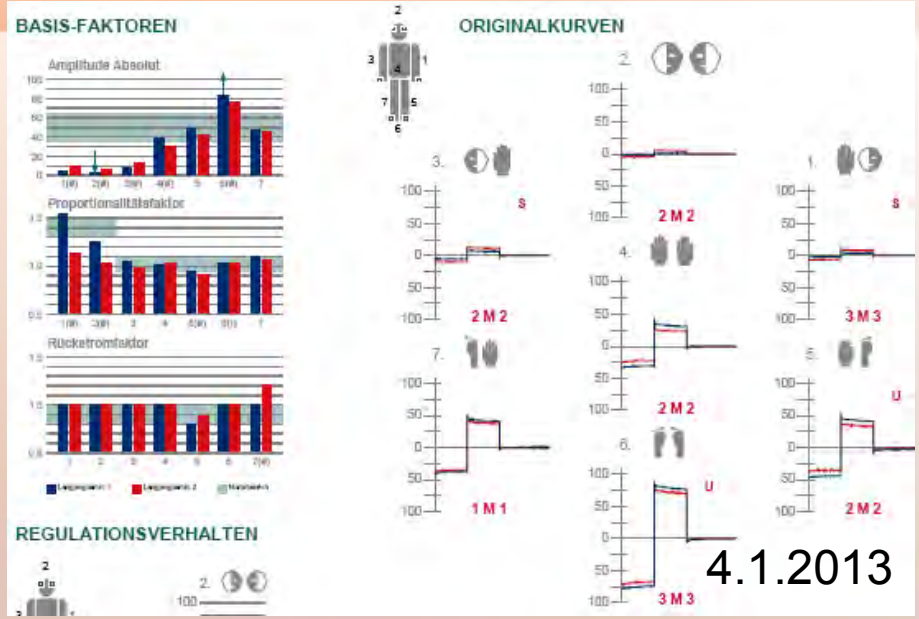

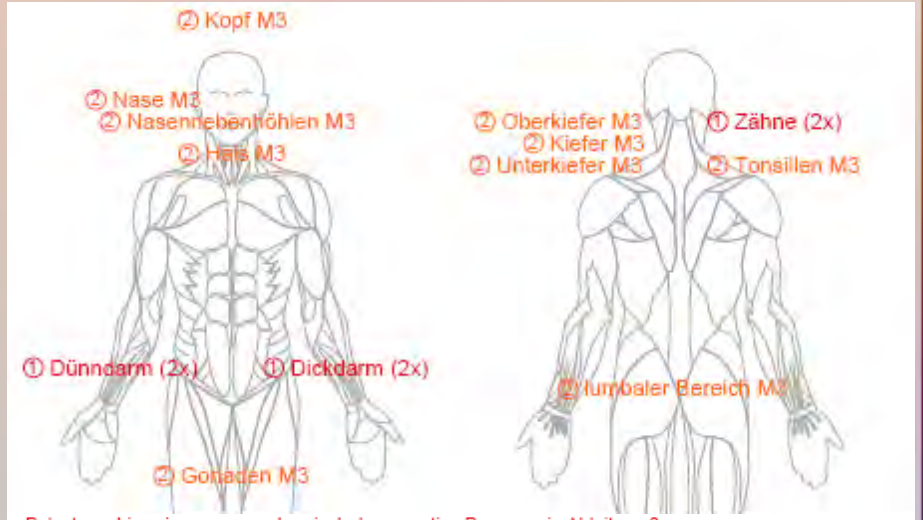

Belastungshinweis:	chronisch degenerative Prozesse in Ableitung 3
Organ/Areal:	venöses System, Kopf, Nasennebenhöhlen, Zähne, Hals, Tonsillen
Therapievorschlag:	Organtherapie, Nosodentherapie
Belastungshinweis:	Schwermetallintoxikation
Organ/Areal:	Zähne
Therapievorschlag:	Austestung der Schwermetallintoxikation, Zahnsanierung, Metallausleitung
Belastungshinweis:	Allergieneigung
Organ/Areal:	Darm
Therapievorschlag:	Allergietherapie, Bioresonanz, Darmsanierung
Belastungshinweis:	Allergieneigung
Organ/Areal:	Darm
Therapievorschlag:	Austestung der Hauptallergene, Allergieresonanztherapie, Darmsanierung

Beispiel 2: L.B, geb. 23.8.68

Therapieerfolg – Dominanzverschiebung / regressive Vikariation: Starke Regulationsbefunde auf der lymphatischen Ebene, Blockierung im Segment 1 und 7; Arterien als dominant gestörter Bereich bei verbesserte Energielage, Blockade des Scheitelchakras

Therapie: Chavita 7 2 Fl., Cayenne zur Verbesserung der Durchblutung, Gelbwurz als Antioxidans und Entzündungshemmer („natürliches Kortison“), Pure-Corp zur Blut- Lymph- Nieren und Darmentgiftung

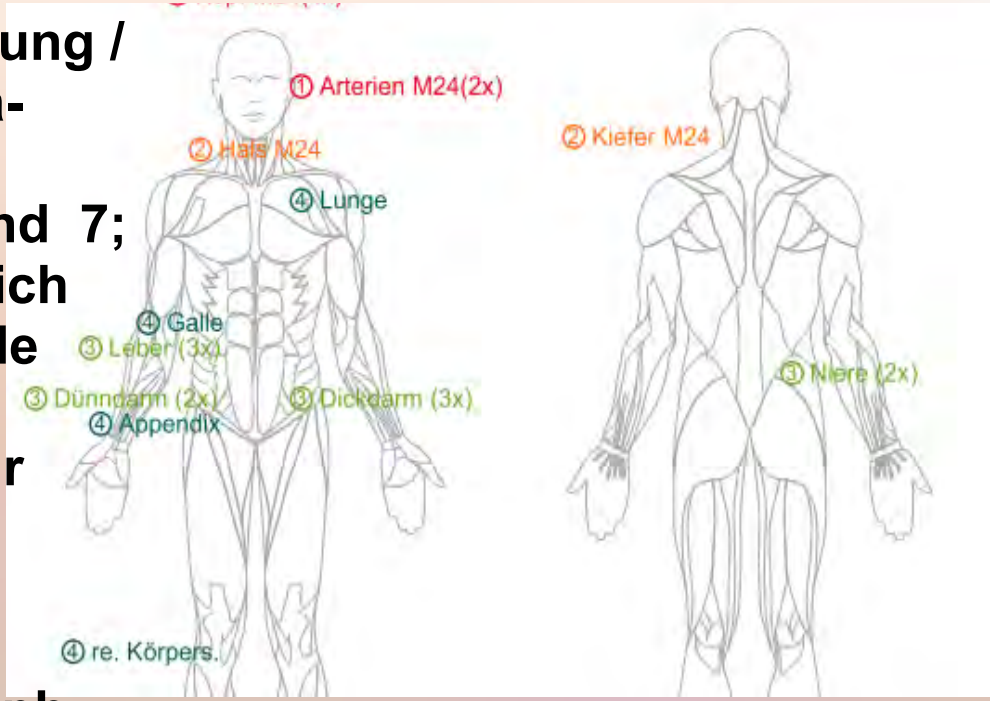

Organ/Areal:	Kopf, Kiefer
Therapievorschlag:	Homöopathie, Stoffwechseltherapie, Bioresonanztherapie
Belastungshinweis:	Abbau der Energiereserven
Organ/Areal:	Kopf, Bauch
Therapievorschlag:	Aufbautherapie, Stoffwechseltherapie, Farb-/Tontherapie
Belastungshinweis:	Herdbelastung
Organ/Areal:	Kopf
Therapievorschlag:	Herdsanierung, Organtherapie
Belastungshinweis:	mittelschwere Intoxikation mit Schwermetallen oder Inhalationsgiften
Organ/Areal:	Kopf
Therapievorschlag:	Austestung und Ausleitung der Schwermetallintoxikation
Belastungshinweis:	Venenzirkulation/Kurzzeitgedächtnis
Organ/Areal:	Venen/Arterien
Therapievorschlag:	Infusionen, Ozon, Chelattherapie
Belastungshinweis:	Kreislauf/Arterien
Organ/Areal:	Venen/Arterien
Therapievorschlag:	Infusionen, Ozon, Chelattherapie

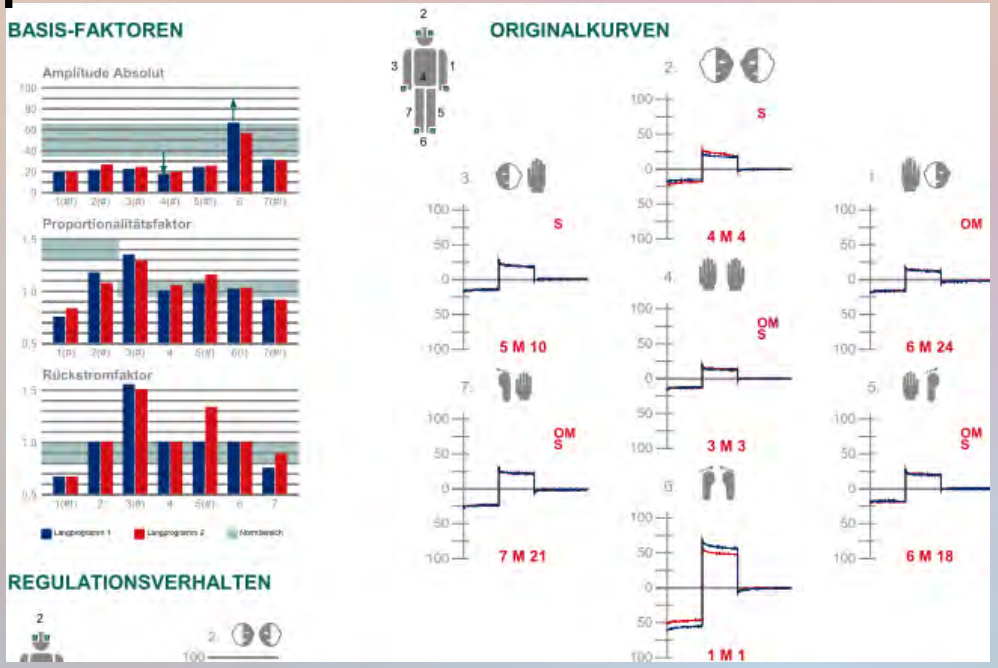

Beispiel 3: J. G., geb. 18.9.55 Trigeminusneuralgie rechter Unterkiefer
Vorgeschichte: 48 ca. 1993 entfernt, danach Beginn der Beschwerden.
ca. 2003 **Nach-OP bei 48,** danach Verbesserung, aber Rückfall;
2007 und 2009 **WSR an Zahn 44, Entfernung von 44** im Jahr 2011,
danach vorübergehende Besserung, aber wieder Remission der Neuralgie;

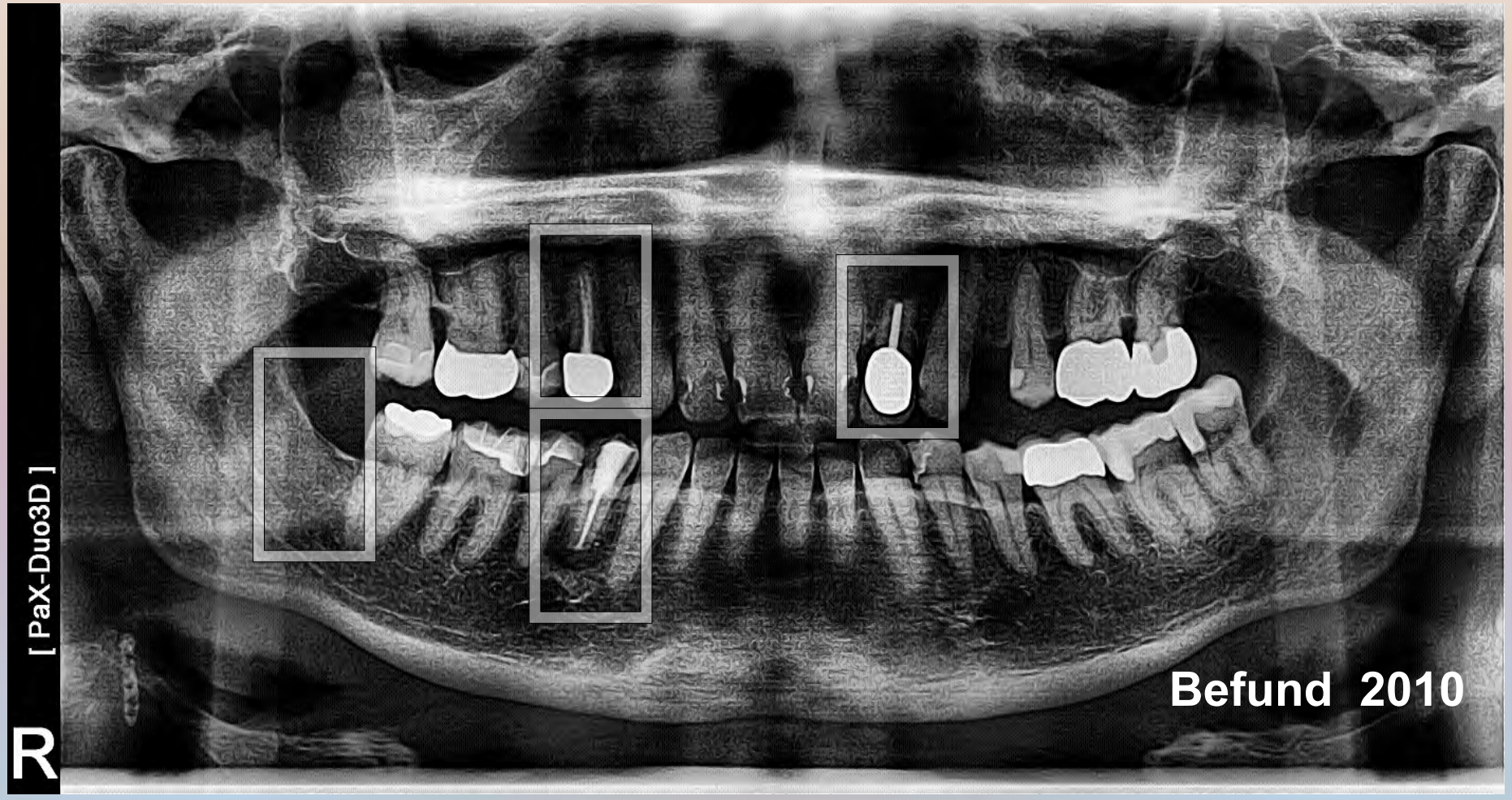

Beispiel 3: J. G., geb. 18.9.55

Patient ist mit Opiaten (Targin) und Pregabalin (Lyrica) arbeitsfähig,

trotz Medikation Kaufähigkeit nur links gegeben, seit einigen Monaten Schwellung der Wange

CAVITAT-Unter-suchung nur unter Anästhesie möglich

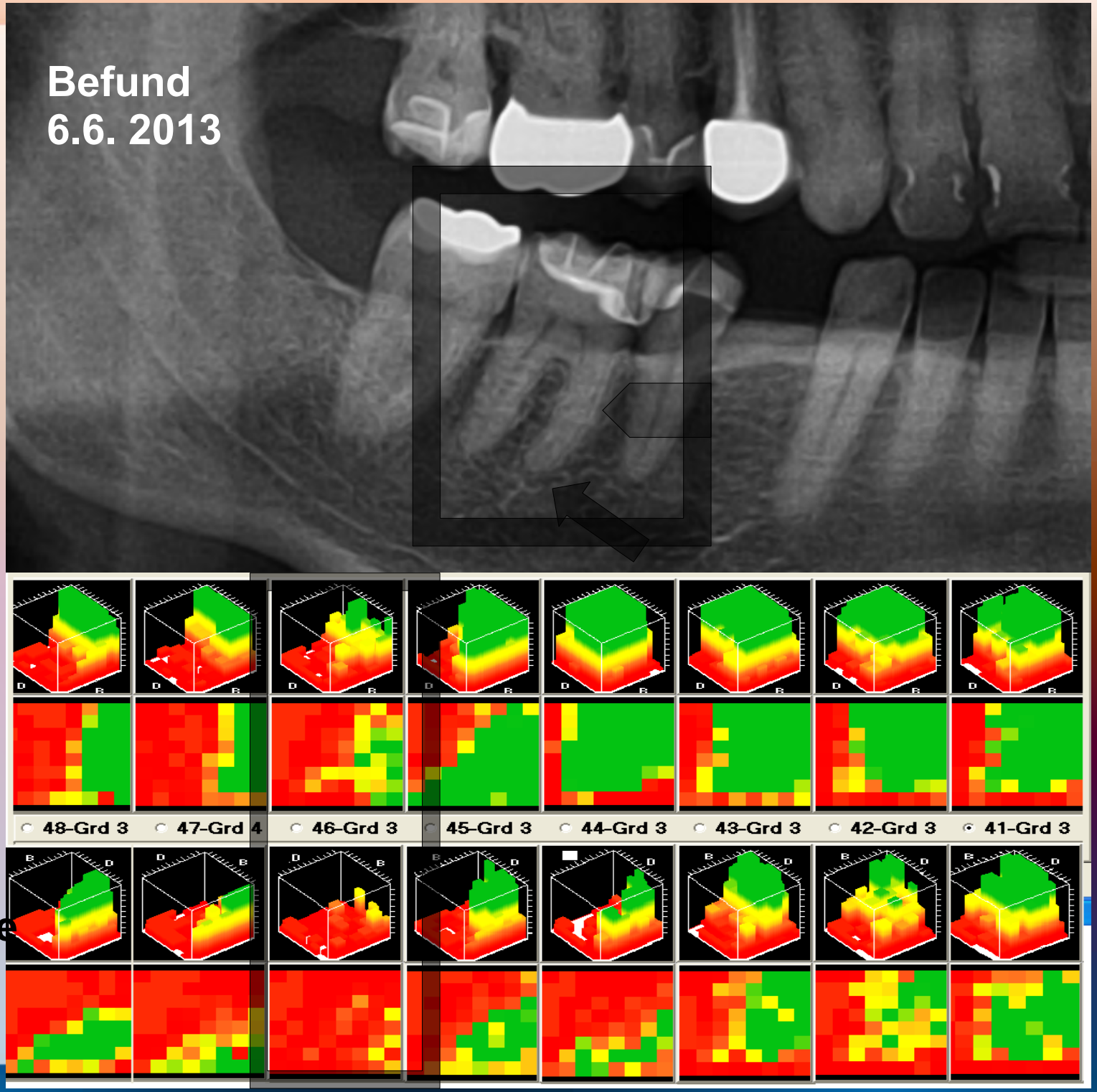

Beispiel 3: J. G., geb. 18.9.55

Vorbehandlung ab 4.3.13
Chavita 6, Emvita 22 18 Wochen,
Dr. Jacobs Basenpulver,
Lymphdiaral Basistropfen N

11.6.13: Chavita 3, Emvita 10 (je 4xN1), Zentralkonflikt
12.6.2013: operative Entfernung Zahn 46

Begleitbehandlung: Ozontherapie,
Pekana: Opsonat spag. Konz.
Sanum: Notakehl Tbl., Sanuvis Tbl.

13.6.2013: stechender Schmerz geht weg, nur noch ein Brennen vorhanden
10.7.2013 Pat ist bis auf ein leichtes Ziehen beschwerdefrei, keine Medikation mehr nötig

4.3.2013

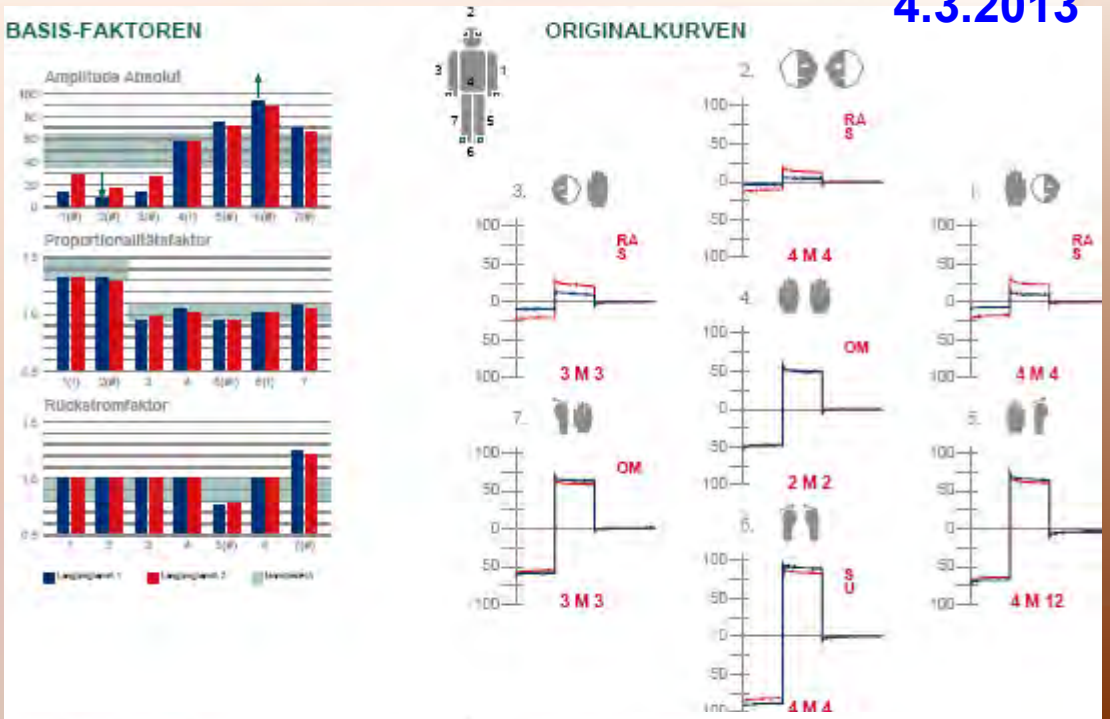

6.6.2013

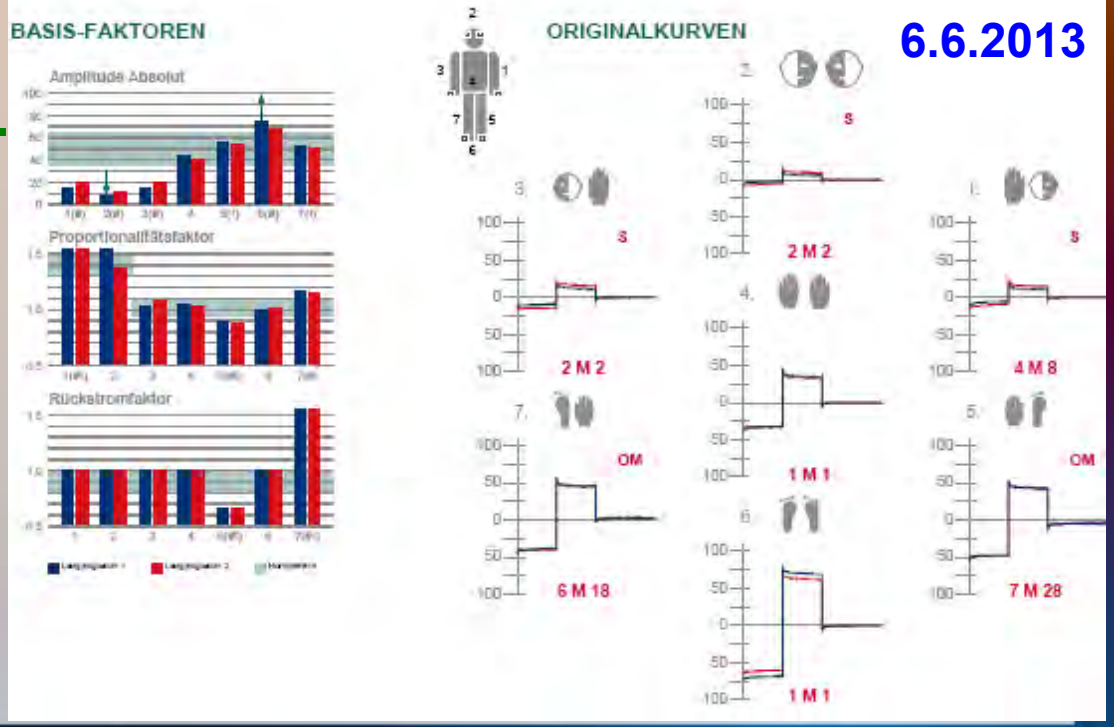

Beispiel 3: J. G., geb. 18.9.55

29.7.13 Schmerzattacke
5.8.2013 Schmerzattacke

Kurzfristige Einnahme von Targin und Lyrica

21.8.2013 Pat ist bis auf ein leichtes Ziehen beschwerdefrei, keine Medikation mehr nötig, „absolut zufrieden“

Hinweis: Beschwerden waren so stark gewesen, dass ernsthafte Suizid-Gedanken kamen.

Diagnose Dr. Zwicknagl / Dr. Aßmus vom 13.6.2013

„vitales, deutlich **reaktiv osteosklerotische verbreitertes Knochengewebe (…) spongiöses Knochengewebe, das devitalisiert ist im Sinne eines echten Knochensequesters (im histomorphologischen Sinn)“**

Beispiel 4: N. S., geb. 18.6.54

Seit 2002 Trigeminusneuralgie links unten,
2005 OP nach Janetta,
danach zwei Jahre Besserung, dann Rückfall.
Mit Amitriptylin und Carbamazepin beschwerdefrei, ohne Medikation ständige Beschwerden,
explosionsartige, starke stechende Beschwerden („Messer im Kiefer“),
Auslösung durch Sprechen, Essen, Luft /Kälte.

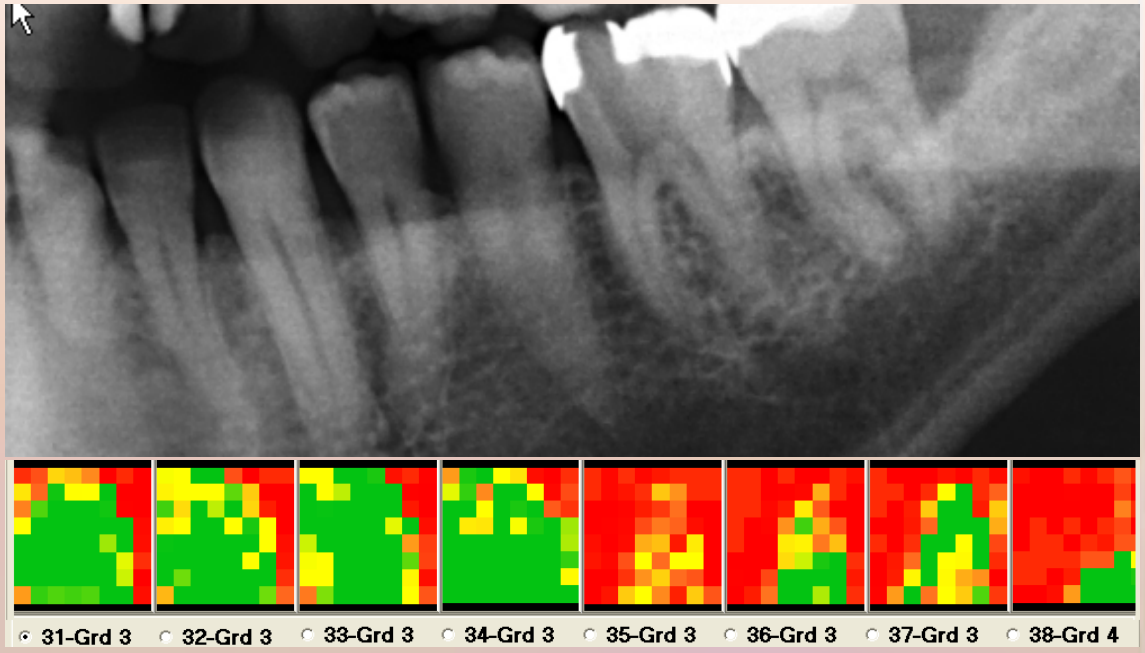

Therapien ohne Erfolg: Colon-Hydrotherapie, Ausleitung, Neuraltherapie, Sanum-Therapie

Zahnärztlicher Befund: lt. Vorbehandler 10 devitale Zähne, verifizierbar: Zahn 36 devital.

Therapie (2010):
36 operative Entfernung, danach Beschwerden „wie weggeblasen“

Beispiel 5: A. R., geb. 26.8.1936

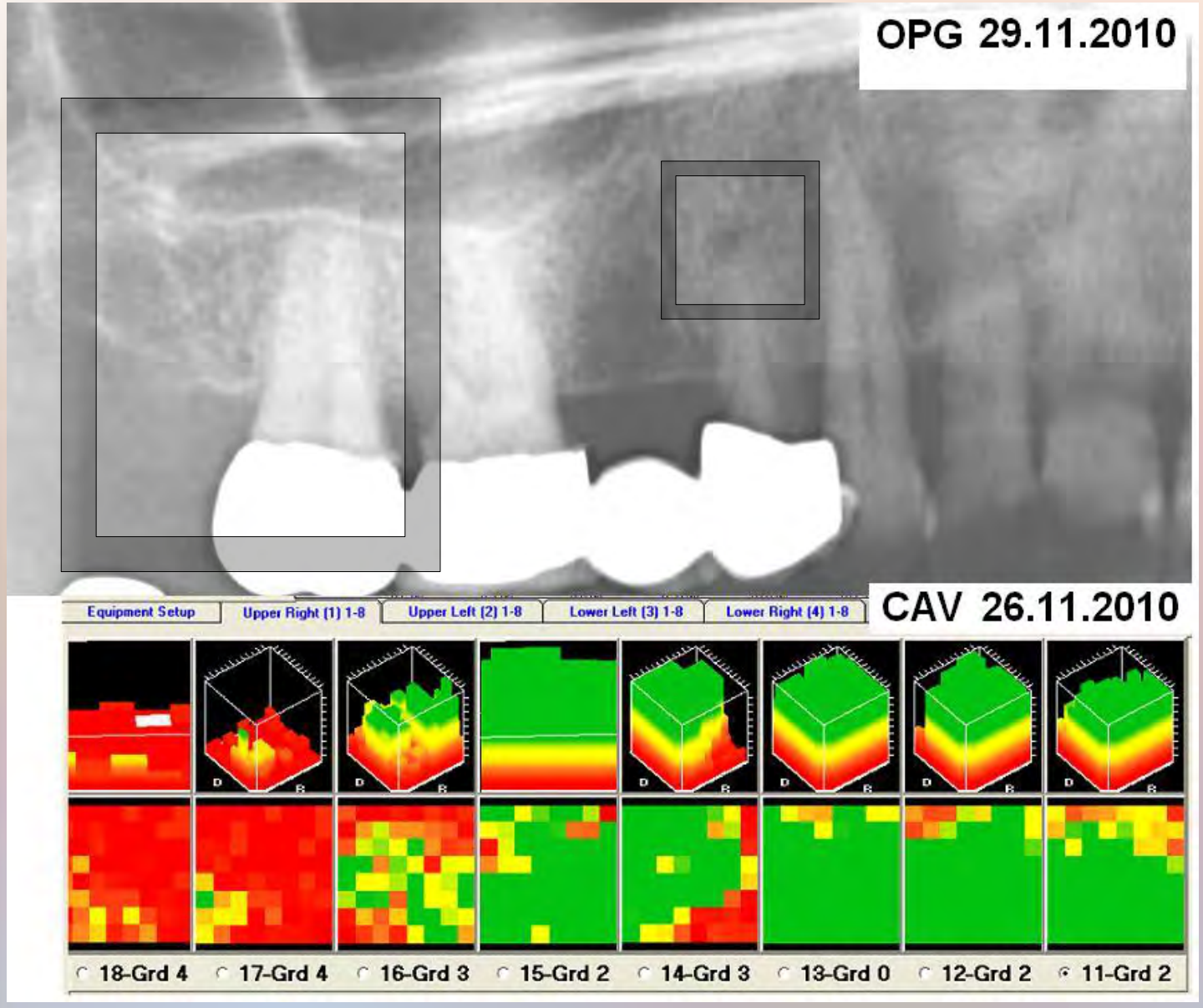

Reizdarm seit 4 Jahren (nach Tod der Tochter), **vor 2 Jahren starke Verschlimmerung (Tod des Ehemanns),** **70 erfolglose Sitzungen bei einem Heilpraktiker in München,** Üw des HP wegen Verdacht auf einen Zahnherd am Molaren rechts oben zu mir.

Der Cavitat-Befund ist bei 18,17 und 14 positiv.

Planung: Herd-therapie mit Ent-fernung von 14, 17 und Revision bei 18, Langzeitprovisorium 13-16.

Beispiel 5: A. R., geb. 26.8.1936

Therapieerfolg:
Schon am ersten Tag danach reduzierte sich nach vier Jahren die Defäkationsfrequenz auf ein physiologisches Maß. „Reizdarm wie weggeblasen“

Unverträglichkeitsreaktionen auf zahlreiche Lebensmittel traten schlagartig nicht mehr auf.

Bewertung: Subjektiv ein Glücksfall, aber kein Zufall.
Gründliche Vorbehandlung
+ Gezielte Zahnherdtherapie
= Therapieerfolg

Fälle, bei denen eine klassische Herdtherapie zur Spontanremission eines „unheilbaren“ Krankheitsbildes führt, sind mittlerweile selten geworden.

Beispiel 5: A.R., geb. 26.8.1936

Wermutstropfen: Der Therapieerfolg war nicht von Dauer. Zur vollständigen Remission erwies sich folgende medikamententestgestützte Therapie als nötig:

3.2.11 OP Entfernung der Zähne 17 und 14, Revision des Bereichs 18

27.4.11 Versorgung mit Zahnersatz im 1. Quadranten / Zirkonoxid-Brücke

27.6.11 OP 38, 36 (Leerkieferrevision mit Augmentation und lokaler Ozontherapie)
Haronga, Repha-Myrrhinil intest, Ölziehen, Chavita 1, Emvita 4 Anxiovita Rechtsregulat, Panaktiv, Dinkelgraspulver

2.2.12 Chavita 7, Emvita 26 Enachi, Quinomit Udo's Choice Roth Ropulmin, Sinupret, Nestmann 182 Bismutum, Ceres: Hypericum comp.

16.4.12 „Für meine Verhältnisse geht es mir ganz gut."

3.5.12 statt Venen Stada: Nestmann Rutinum S60 und Ceres: Melilotus

1.6.12 starkes nächtliches Schwitzen seit drei Wochen, Akupunktur alio loco hat nicht geholfen, Nestmann 82 Sambucus , dazu Ceres: Taraxacum comp., Nestmann: 126 Lobelia

15.8.12 immer noch starkes nächtliches Schwitzen

20.8. 12 Durchfall nur noch abends Chavita 1 und Emvita 3, dazu
Nestmann: 4 Hyoscyamus Kpl. und 260 Grindelia Kpl,

25.9. 12 Schwitzen hat aufgehört, Bismutum und Hypericum ist wohltuend

10.10.12 wieder drei Tage Durchfall gehabt, Tod eines Klassenkameraden hat zu einer Verschlechterung geführt / Depressive Phase Weleda Tormentilla Ut.

29.10.12 Darmfunktion normalisiert sich, psychisch stabiler, Lymphstau in den Beinen, Taubheitsgefühle in den Fingern.
Hanosan: Hanoventon , Hanosan: Secalosan N

Beispiel 5: A. R., geb. 26.8.36

11.12.12 Darm stabil / normalisierter Stuhlgang 2x /Tag, innere Unruhe
Chavita 4, Emvita 16 , Nestmann: 301 Kalium Phosph. Tbl und 141 Ruta Kplx.
6.3.13 allgem. Übelkeit, Herzrasen, zittern, "Ich bin gar nicht mehr ich selbst "
Darm o.B. , aber Stimmungsschwankungen, Kraftlosigkeit
Pekana: Juve-Cal
29.5.13 Chavita 5 plus, Emvita 18
5.7.13 wieder starkes Schwitzen, auch Durchfall, morgendliches Zittern und Kraftlosigkeit, starke Ängste, Nestmann Hyoscyamus Kplx zusätzlich, Kalium phosphoricum Kplx.
12.7. immer noch Tag und Nacht starkes Schwitzen, Hanosan: Hanopancran S
27.8. Säfte, Käse, Kuchen sind wesentlich besser verträglich als vorher, Stuhlgang nur noch alle zwei Tage, Krämpfe im HWS-Bereich, Schwere in den Beinen, auch Schwäche, dazu Fingersteifigkeit
Seit 4 Wochen nachts 2 mal starker Harndrang Synergon Nr. 140 Dulcamara, Nestmann: Ca. carb. Kplx

Fazit: 2011 15 Termine einschließlich Zahnersatz-Versorgung
2012 19 Termine
2013 6 Termine

Bewertung des Therapieverlaufs: Trotz Krankheitsbild links vom B.S. äußerst verzögerter Heilungsprozess

Die Homotoxikosen (Sechs-Phasen-Tabelle)

Kurzfassung

Organsystem	Humorale Phasen		Matrixphasen			Zelluläre Phasen	
	Exkretion	Inflammation	Deposition		Imprägnation	Degeneration	Dedifferenzierung
Haut	Schweißausbruch	Akne	Naevi		Allergie	Sklerodermie	Melanom
Nervensystem	Konzentrations-störungen	Meningitis	Zerebralsklerose	BIO-	Migräne	Morbus Alzheimer	Gliosarkom
Sensorisches System	Tränen, Otorrhoe	Konjunktivitis, Otitis media	Chalazion, Cholesteatom		Iridozyklitis, Tinnitus aurium	Makula-Degeneration, Anosmie	Amaurosis, Malignome
Bewegungsorgan	Gelenkschmerzen	Epicondylitis	Exostosen	LO-	chronische Polyarthritis	Spondylose	Sarkom, Chondrom
Atemwege	Husten, Auswurf	Bronchitis, akut	Silikose, Raucherlunge		chronische (obstruktive) Bronchitis	Bronchiektasen, Emphysem	Bronchialkarzinom
Herz-Kreislaufsystem	Funkt. Herzbeschwerden	Endo-, Peri-, Myokarditis	Koronare Herzkrankheit	GI-	Herzinsuffizienz	Myokardinfarkt	Endotheliom
Gastrointestinal-system	Sodbrennen	Gastroenteritis, Gastritis	Hyperplastische Gastritis		chronische Gastritis, Malresorption	atrophische Gastritis, Leberzirrhose	Magenkarzinom, Colonkarzinom
Urogenitalsystem	Polyurie	Harnwegsinfekt	Harnsteine, Nierensteine	SCHER	chronischer Harnwegsinfekt	Schrumpfniere	Karzinome
Blut	Retikulozytose	Leukozytose, Eiterung	Polyglobulie, Thrombozytose		Aggregationsstörung	Anämie, Thrombozytopenie	Leukämie
Lymphsystem	Lymphödem	Lymphangitis, Tonsillitis, Lymphadenitis	Lymphknotenschwellung	SCHNITT	Insuffizienz des Lymphsystems	Fibrosierung	Lymphome, Hodgkin-/ Non-Hodgkin-Lymphom
Stoffwechsel	Elektrolytverschiebung	Lipidstörung	Gicht, Adipositas		metabolisches Syndrom	Diabetes mellitus	Reaktionsstarre
Hormonelles System	Globusgefühl	Thyreoiditis	Struma, Adenom		Thyreotoxikose, Glukoseintoleranz,	Klimakterische Beschwerden	Schilddrüsenkarzinom
Immunsystem	Infektanfälligkeit	Immunschwäche, akute Infekte	Reaktionsschwäche		Autoimmunerkrankung, Immuninsuffizienz, chronische Infekte	AIDS	Reaktionsstarre
	Alteration	Reaktion	Fixierung		Chronifizierung	Defizite	Entkoppelung
Psyche	funktionelle psychische Störung, "Nervosität"	reaktive depressive Zustandsbilder, hyperkinetisches Syndrom	psychosomatische Manifestation, Neurosen, Phobien, neurotische Depression		endogene Depression, Psychose, Angstneurose, organisches Psychosyndrom	schizophrene Defektzustände, Schwachsinn	Manie, Katatonie

Schimmel hat davor gewarnt, bei einem alten Patienten, der
„keine Beschwerden hat
und [dessen] Grundfunktionen durch effektive und passende Medikamente kompensativ erhalten sind,

[könne] das Risiko einer chirurgischen Herdsanierung
mit evtl. auftretenden Folgen im Sinne einer Dekompensation
größer sein als das Belassen der Herde.

Zu diesen Risiken gehört unter anderem
auch das Akutwerden latenter Erkrankungen,

(…) Mit Recht wird von solchen Patienten auf sanierungseifrige Kollegen geschimpft,

weil sie nach relativ beschwerdearmen Phasen nunmehr von vielfältigen Symptomen geplagt werden
und die Folgen unnötiger Operationen bedauern.“

Berechtigte Warnung !

Wenn Beschwerden vorhanden sind
und
Grundfunktionen medikamentös nicht wiederhergestellt werden können,
ist nur der Umfang der notwendigen Behandlung umfangreicher.

Es ist aber keineswegs von vornherein aussichtslos,
chronische Belastungen des Kiefers chirurgisch zu sanieren.

Die Cavitat-Diagnostik ermöglicht uns,
eine gezielte Herdtherapie vorzunehmen,

den Vorwurf, etwas „unnötig“ vorgenommen zu haben,
zu entkräften.

„Nach Schimmel liegen chronischen Erkrankungen pathogenetische Grundmuster zugrunde,

bei denen einzelne Kausalketten oder Kausalnetze (Rossaint 1989) wirksam sind.

Die Polarität von unten und oben ist die wichtigste, ähnlich wie bei Mandel,

da nach beiden die meisten Kopfbelastungen von Bauch und Becken ausgehen,

wobei sich auch Störungen am Zahnsystem zeigen, die ihrerseits irgendwann plötzlich zu Störfeldern werden können,

aber umgekehrt genauso auch über eine Therapie des unteren Pols beeinflussbar sind.“

(Rossaint, ebd. S. 75)

Durch Studien belegt:
Bei osteonekrotischen Arthrosen ist die intraossäre Dekompression ein in der Human- und Tiermedizin regelmäßig erfolgreich durchgeführtes Verfahren.

Bei der Femurkopfnekrose kann im ARCO-Stadium 0-1 zu 85 % ein Stillstand des Prozesses für 10 Jahre erreicht werden.

Das Prinzip der Markraumdekompression durch Anbohrung, (Core-Dekompression, Pridie-Bohrung) bedeutet zwar, dass nekrotische Anteile belassen werden.
Dennoch kann ein Fortschreiten der Degeneration verhindert werden.

Übertragen auf die Zahmedizin bedeutet dies: Die gezielte Dekompression der dominant störenden Kieferbereiche kann erfolgversprechend sein,

im Einzelfall ist jedoch eine systematische Sanierung vorliegender chronischer Störfelder nicht nur innerhalb,

sondern auch außerhalb des Zahn-Mund-Kieferbereiches angezeigt.

Fazit - therapeutische Prioritäten bei Non-Respondern:

- Besondere Berücksichtigung müssen komplizierende belastenden Faktoren erfahren.

- Nur durch individuelle Vorbehandlung vor Sanierung kann bei solchen Patienten eine Dekompensation vermieden werden.

- Therapie der komplizierenden belastenden Faktoren vor und nach einer spezifischen Therapie

- Den aktuell dominanten Herd erkennen und therapieren

- eine patientenverträgliche regressive Vikariation ermöglichen

Ausblick:

- individuelle Therapie der Disposition / humoralen Faktoren

- individuelle Therapie der Konstitution / zellulären Faktoren (individuelles Milieu, Zentralkonflikt, Miasmen, karmische Konflikte, Virusbelastungen)

Nebeneffekt der
individuellen Therapie der Konstitution / endogenen Faktoren :

„Schimmel als einer der versiertesten

Kenner der Nosoden erkannte,

dass die Chakren-Therapie

die Gabe von Nosoden überflüssig machte.“

(R. Banis, Lehrbuch der PSE, S. 28)

„Nichts führt in der Homöopathie zu derart starken

Umstimmungen wie die Behandlung der Miasmen.“

(R. Banis ebd. S. 32)

Gesundheit – vorher für wenige, jetzt für alle.

Vielen Dank

für

Ihre

Aufmerksamkeit !

Buch: Menschen im Stress
VAS, Bad Homburg 2012
ISBN 978-3-88864-480-1

Dr. Norbert Guggenbichler
Louisenstr.19
612348 Bad Homburg
www.dr-guggenbichler.de
praxis@dr-guggenbichler.de